

指南与共识

DOI:10.19538/j.cjps.issn1005-2208.2017.04.24

腹腔镜结直肠手术手术入路选择专家共识

中华医学会外科学分会腹腔镜与内镜外科学组

中图分类号:R6 文献标志码:A

【关键词】 腹腔镜;结直肠;手术入路

Keywords laparoscopy; colorectum; surgical approach

腹腔镜结直肠手术在我国开展已20余年,其结直肠解剖标志、手术层面等关键技术均得以确立,手术技术渐趋成熟,淋巴结清扫和消化道重建术式已规范化,并得到广泛认同。选择合适的手术入路对规范淋巴结清扫范围、寻找正确解剖平面以及减少术中并发症同样具有重要意义。各种手术入路的选择可能受疾病特点、解剖条件、术者习惯等多种因素的影响。从初期借鉴传统手术的外侧入路,到渐趋认同的中间入路,以及经肛、经尾侧入路、头侧中间入路等各种新型手术入路也受到临床关注。中华医学会外科学分会腹腔镜与内镜外科学组组织国内部分专家编写本共识,旨在总结腹腔镜结直肠手术中各种手术入路的手术方式、技术要点以及各自的优势与不足,以期使腹腔镜结直肠手术的手术入路选择更趋规范化、合理化。

1 中间入路

中间入路目前应用最为广泛,可适用于绝大多数的腹腔镜结直肠手术。

1.1 中间入路腹腔镜右半结肠手术 从右半结肠系膜血管根部开始解剖,由内向外游离系膜和右半结肠。可分为完全中间入路、联合中间入路和“翻页式”中间入路。

1.1.1 完全中间入路 以回结肠血管解剖投影为起点(图1),沿肠系膜上静脉为主线解剖血管;寻找进入横结肠后间隙,侧方拓展至右结肠后间隙。操作中,自下而上解剖至结肠中血管与胃结肠干,由横结肠后间隙拓展进入系膜间隙,解剖至胰腺下缘(图2)。

1.1.2 联合中间入路 在中间入路的基础上,切开胃结肠韧带进入系膜间隙,自上而下解剖结肠中血管与胃结肠干(图3),上下联合解剖至胰腺下缘。

1.1.3 “翻页式”中间入路 以肠系膜上静脉为解剖主线,解剖外科干,显露结肠系膜各血管分支,并在根部结扎(图4)。其优点在于解剖胃结肠干及其属支,可避免遭遇不同解剖变异所造成的误损伤或出血。再由内而外进行结肠

系膜的游离。

1.2 中间入路腹腔镜左半结肠手术 从左半结肠系膜血管根部开始解剖(图5),由内向外游离系膜和左半结肠(图6)。

1.3 中间入路腹腔镜乙状结肠、直肠手术 从肠系膜下血管根部或其分支开始解剖(图7),由内向外游离乙状结肠系膜和乙状结肠。直肠手术还须游离直肠及其系膜。

1.4 中间入路的优势与不足

1.4.1 腹腔镜右半结肠手术中间入路 (1)可充分利用侧腹膜和胃结肠韧带的牵拉作用,便于手术区域组织的显露和操作。(2)可清扫更多的淋巴结^[1]。(3)翻页式完全中间入路符合“从内侧到外侧”和“先处理血管根部”的原则。(4)寻找横结肠后间隙以及自胰头部表面向上方分离的“爬坡过程”是其技术难点^[2]。

1.4.2 腹腔镜左半结肠手术中间入路 中间入路左半结肠切除术的优势同右半结肠,且更利于对左侧输尿管解剖层次的辨别。

1.4.3 腹腔镜直乙结肠中间入路 优势同左半结肠中间入路。对部分病例如肥胖病例,在游离肠系膜下动脉(IMA)根部时小肠及其肥厚的系膜可能会影响视野。并会影响对肠系膜下静脉的解剖。并对第3站淋巴结有效清扫造成困难。左结肠动脉与肠系膜下静脉关系辨认不清。

2 外侧入路

适用于绝大部分腹腔镜结直肠手术。尤其对于部分肥胖病人或者结肠系膜较厚、充血水肿甚至存在血管变异病人,行中间入路时解剖标志识别难度大,或中间入路区域内有严重粘连而无法行中间入路病人,可选择外侧入路手术。

2.1 外侧入路腹腔镜右半结肠手术 从右结肠旁沟进入解剖间隙,由外向内先游离结肠、系膜,再处理右半结肠系膜血管。

2.2 外侧入路腹腔镜左半结肠、乙状结肠和直肠手术 从左结肠旁沟或乙状结肠外侧进入解剖间隙,由外向内先游离

结肠、系膜,再处理左半结肠系膜血管。

2.3 外侧入路的优势与不足 对于开腹经验丰富但处于腹腔镜手术学习曲线初期,对中间入路解剖不熟悉者适用。但该入路易进入错误层面,甚至误入肾后间隙。

3 头侧中间入路

适用于直肠癌根治术、乙状结肠癌根治术和左半结肠癌根治术。尤其适用于肥胖病人,系膜肥厚,导致传统中间入路肠系膜下血管等解剖标志难以辨认的病人。

3.1 头侧中间入路腹腔镜左半结肠、乙状结肠或直肠手术 采用解剖位置固定且明显的肠系膜下静脉(IMV)作为入路标志,从切开靠近头侧的左结肠后间隙作为手术起始(图8),行改良的中间入路左半结肠、乙状结肠或直肠根治术^[3]。

3.2 头侧中间入路的优势 (1)自Treitz韧带水平打开结肠系膜并牵拉,可有效阻挡小肠肠襻常有的对血管根部视野的影响。(2)IMA血管根部的裸化,便于有效清扫第3站淋巴结。(3)使IMV和左结肠动脉之间非常紧密的关系变得更易裸化和显露。(4)整个直肠乙状结肠牵拉与对抗牵拉充分,可为后续直肠后间隙的分离提供更为充分的张力^[3]。

4 尾侧入路

适用于腹腔镜右半结肠切除术。

4.1 尾侧入路腹腔镜右半结肠手术 肠系膜根部右髂窝附着处切开进入右结肠后间隙(图9),向内、外及头侧拓展,离断肠系膜血管,最后行肿瘤切除与肠管吻合^[4]。

4.2 尾侧入路的优势 (1)能够准确进入右结肠后间隙。(2)以右侧肠系膜根与后腹膜融合成的“黄白交界线”为入口,解剖标志明显,在直视输尿管等重要后腹膜器官情况下分离能避免副损伤。(3)在充分解剖右结肠后间隙后,以肠系膜上静脉左侧缘切开结肠系膜,得以充分暴露血管根部。

5 经肛入路腹腔镜直肠手术

目前对其手术适应证尚无确切定义,大多数文献认为可等同腹腔镜直肠手术,特别是对于男性、肥胖、骨盆狭小的中低位直肠癌病人可能有优势。

5.1 完全经肛门腹腔镜直肠手术 是指完全经肛门在腹腔镜下自下而上游离直肠系膜进行直肠手术(图10)。自肿瘤下缘荷包线缝合隔离肿瘤,线下方环形切开肠壁,先从直肠后方游离进入直肠后间隙(图11),自下而上环形游

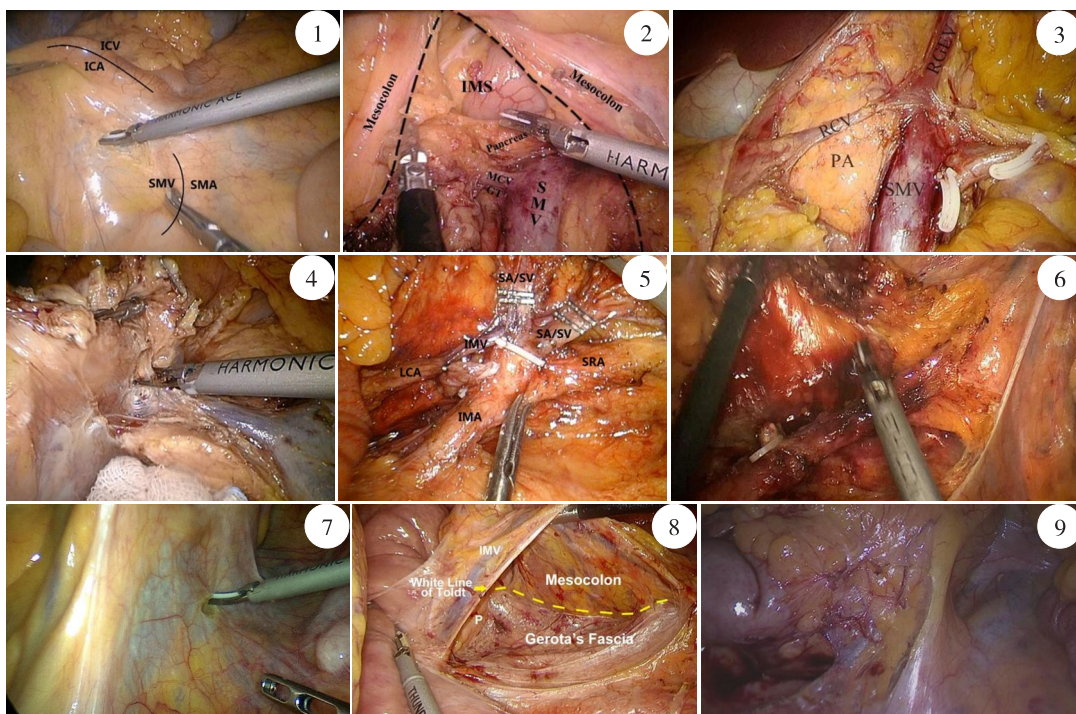


图1 以回结肠血管解剖投影为起点打开系膜 图2 解剖肠系膜上静脉(SMV),由横结肠后间隙拓展进入系膜间隙 图3 打开胃结肠韧带后,自上而下解剖结肠中血管与胃结肠干 图4 以肠系膜上静脉为解剖主线,解剖外科干,显露结肠系膜各血管分支 图5 从左半结肠系膜血管根部开始解剖 图6 由内向外游离系膜和左半结肠 图7 直肠、乙状结肠手术中间入路打开系膜 图8 采用解剖位置固定且明显的IMV作为入路标志,从切开靠近头侧的左结肠后间隙作为手术起始 图9 从肠系膜根部右髂窝附着处切开进入右结肠后间隙

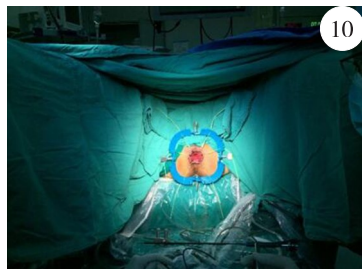


图10 利用 Lone Star 拉勾牵开
显露直肠

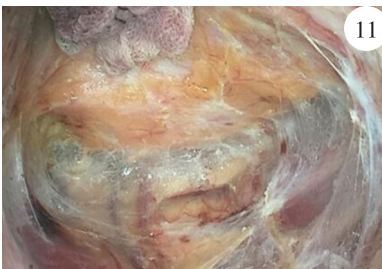

图11 经肛打开直肠黏膜后,从
直肠后方游离进入直肠后间隙

离直肠系膜,前方打开腹膜反折,将游离远端直肠翻转入腹腔,向近端游离、结扎肠系膜下血管^[5]。

5.2 腹腔镜联合经肛门直肠手术 是指在肛门腔镜下自下而上游离直肠系膜同时或序贯在腹腔镜辅助下进行肠系膜下血管结扎的直肠手术。如上述经肛门完成全直肠系膜游离后。经腹腔镜进行肠系膜下血管结扎,须行预防性造口病人,可以从选择拟造口处用单孔腹腔镜完成。手术也可分两组人员经腹腔镜和经肛门同时进行操作^[6]。

5.3 经肛入路的优势与不足 (1)符合经自然孔道内镜外科手术(NOTES)技术理念,具有更微创,更美观的特点。(2)对肥胖、盆腔狭窄、前列腺肥大的病人可能具有一定的优势。(3)利于确定中低位直肠癌远端切缘及环周切缘。(4)先经肛门操作或完全经肛门手术者不能先处理结扎供血血管根部,不能先探查腹腔。(5)较腹腔镜需要更长的学习曲线,尚缺少循证医学证据的支持。

6 关于腹腔镜结直肠手术入路的循证医学证据

目前腹腔镜结肠癌根治术的短期和中远期疗效已经多项随机对照临床试验证实^[7-11];腹腔镜直肠癌根治术相关证据也相继出现,但相对较少^[12-14],其主要争议在于腹腔镜操作是否能够贯彻全直肠系膜切除(TME)原则。早期腹腔镜结直肠手术入路多采用与开腹类似的外侧入路,随后中间入路逐渐被接受推广。针对手术入路的评价,国内外文献主要是单中心回顾性研究,强调手术操作,尤其是中间入路的安全性和可行性^[15-16]。Liang等^[17]就腹腔镜直肠乙状结肠和右半结肠癌根治术报道了中间入路与外侧入路比较的随机对照临床试验。纳入67例病人,平均随访时间32个月,结果显示中间入路在手术时间和术后炎性反应等短期指标优于外侧入路,两种入路在肿瘤复发率上无区别。

中间入路的优势被认为主要包括肿瘤学安全性和操作方便性两方面。其中中间入路在手术操作方面的优势已得到外科医生的公认。尤其是腹腔镜中间入路结肠手术可以利用CO₂气腹的优势,仅须将肠系膜向腹侧提起即可达到理想暴露,使手术操作在正确的平面较快的进行。鉴于中间入路在技术操作方面的优势,2004年,欧洲

内镜外科学会发表共识,推荐腹腔镜肠管切除采用中间入路^[18]。

结直肠肿瘤切除的无接触原则最早在20世纪50~60年代提出,旨在为防止外科医生的手或者器械接触肿瘤造成的可能的肿瘤细胞播散而先离断供血血管及引流淋巴管,后行肿瘤的切除,该技术是指导外科手术的重要原则,也被认为是中间入路(以及以中间入路为技术基础的头侧入路,尾侧入路)的肿瘤学优势所在。目前,实际上,无接触原则的肿瘤学优势尚未得到实践证实,仅有的1项随机对照研究结果显示传统入路术后病人肝转移发生率高于中间入路,但两种入路术后5年肿瘤复发率无差别;另一项同样内容的前瞻性随机对照研究正在日本进行(JCOG1006 trial)^[19],其余研究均为单中心回顾性研究,证据等级较低。因此,当前中间入路的肿瘤学优势仍然停留在理论阶段。

7 结语

对于腹腔镜结直肠手术,其手术入路有多种选择。根据腹腔镜本身的技术特点,就目前已有的循证医学证据和手术开展情况,中间入路仍然是腹腔镜结直肠手术的主流手术入路;在中间入路基础上,目前又有一系列的革新或改良,如完全中间入路下的右半结肠手术,尾侧入路下的右半结肠手术、头侧中间入路下的直肠癌手术和经肛入路下的直肠癌根治术等,它们可作为经典手术入路的补充。其中经肛入路腹腔镜直肠癌根治术是一种全新的手术入路,尚处于探索阶段。

附:各手术入路的操作要点与步骤

1 中间入路腹腔镜右半结肠手术

病人取头高脚底左倾位。采用4孔或5孔法。(1)肠系膜上静脉和回结肠血管蒂定位。(2)结肠系膜开窗和回结肠血管解剖。(3)扩展右结肠后间隙和暴露十二指肠及胰头。(4)解剖胃结肠静脉干和根部离断右结肠血管及胃网膜右静脉。(5)解剖并根部离断中结肠血管。(6)清扫幽门下淋巴结。(7)游离结肠肝曲和近端横结肠。(8)游离回盲

肠和升结肠外侧。(9)体外行升结肠横结肠吻合并关腹。

2 中间入路腹腔镜左半结肠手术

病人头低脚高右倾位,采用4孔或5孔法。(1)沿腹主动脉表面打开左半结肠系膜,于肠系膜下动脉起点部位游离并切断肠系膜下动脉发至降结肠、乙状结肠的分支,注意保留肠段的血液供应。暴露肠系膜下静脉,于根部断离。(2)清扫系膜血管根部的淋巴脂肪组织,并逐渐向外侧拓展左结肠后间隙和乙结肠后间隙,保持肾前筋膜完整并确认左输尿管以防止损伤。(3)自内侧将系膜游离完毕后,助手将乙状结肠、降结肠用肠钳或无损伤抓钳向右侧展开,沿降结肠沟剪开左侧腹膜,上至脾曲,下至乙状结肠与直肠交界处,与之前已拓展完成的左结肠后间隙汇合。(4)将左半横结肠向下拉,分离结肠脾曲及胃结肠韧带的左侧部分,然后切除大网膜左侧大部,将降结肠、乙状结肠完全游离。

3 中间入路腹腔镜乙状结肠、直肠手术

头低脚高右倾位。4孔或5孔法。(1)在右侧输尿管内侧,骶骨岬部和肠系膜下血管根部的位置中间,切开乙状结肠右侧系膜,进入并拓展乙状结肠后间隙,注意保护左侧下腹神经,左侧输尿管和左侧生殖血管。(2)推开肠系膜血管根部周围的小肠和网膜,向上提起乙状结肠和直肠系膜,分离解剖肠系膜血管根部,解剖清扫肠系膜下血管周围脂肪和淋巴结。(3)进一步分离暴露出肠系膜血管和分支动脉,高位离断肠系膜下血管,或选择性保留肠系膜下血管分出左结肠血管,分离过程中完成血管根部淋巴结清扫。后续直肠骶前及侧方分离略。

4 外侧入路腹腔镜右半结肠手术

取头低脚高左倾位,使得小肠、横结肠及网膜向左上腹区倾斜,从回盲部开始分离打开侧腹膜,从Toldt间隙,游离回盲部、末端回肠及升结肠。后病人取头高脚低位,使得小肠偏移左下方,游离肝结肠韧带及胃结肠韧带右侧,如此右半结肠完全游离,再进行血管结扎、根部淋巴结清扫。最后,病人取平卧位、经脐小切口,完成体外标本切除与消化道重建。

5 外侧入路腹腔镜左半结肠、乙状结肠和直肠手术

从左半结肠乙状结肠侧腹壁的粘连带开始,切开Toldt线进入并拓展左半结肠系膜/乙状结肠系膜与肾前筋膜之间的间隙;进入直肠系膜与盆筋膜壁层之间的间隙,直至左半结肠和乙状结肠从盆腔后外侧壁上完全游离下来;再处理内侧肠系膜下血管根部或其分支,清扫淋巴结。

6 头侧中间入路腹腔镜左半结肠手术

采用四孔或五孔法。(1)切断Treitz韧带和近端空肠与横结肠之间的筋膜和韧带,将小肠袢牵拉至右上腹,暴露

IMV。(2)切开IMV表面腹膜,进入并拓展Toldt间隙,在IMV进入胰腺下缘处将其结扎,并向下分离IMV、左冠状动脉(LCA)直至暴露IMA在主动脉的起始处。此时,可见IMA的起始段、LCA和IMA的远侧段构成了T型结构,术者可从容地加扎处理相关血管,并选择是否保留左结肠动脉。(3)内侧系膜游离完毕后,在Toldt白线内侧切开左侧结肠侧韧带,完成降结肠的游离^[1]。

7 头侧中间入路腹腔镜乙状结肠直肠手术

(1)推开Treitz韧带处的空肠,切断该处附着的筋膜及韧带,将小肠肠袢完全推至右上腹部,显露Treitz韧带和左侧结肠系膜、腹主动脉及肠系膜下血管。(2)从IMA头侧的腹主动脉表面腹膜处打开进入左结肠后间隙,并顺势清扫No.253淋巴结。(3)打开IMA尾侧的直肠乙状结肠系膜并进入乙结肠后间隙,清扫IMA下方的周围淋巴结,并使乙状结肠后间隙与步骤(2)中的左结肠后间隙贯通。(4)显露IMA,IMV和左结肠血管、乙状结肠血管等相关血管,用血管夹夹闭离断相关血管根部,并可选择性的保留左结肠血管等。(5)后续步骤同传统中间入路腹腔镜直肠癌根治术。

8 尾侧入路腹腔镜右半结肠手术

取头低脚高左倾位。改良5孔法:脐下1cm为观察孔(长12mm),脐下与耻骨联合中点为主操作孔(长10~12mm),右下腹麦氏点为副操作孔(长5mm),助手操作孔(长5mm)位于反麦氏点及左侧锁骨中线肋缘下5cm。(1)牵拉暴露小肠系膜根在右髂窝的附着处,切开肠系膜跟与后腹膜愈着形成的“黄白交界线”,进入右结肠后间隙,向内侧解剖到肠系膜上静脉左侧缘,向外侧游离到升结肠内侧缘,向头侧分离至十二指肠降段,充分显露胰头。(2)沿肠系膜上静脉右侧缘向头侧分离,结扎回结肠血管、右结肠血管、胃结肠共同干和中结肠血管。(3)于肠系膜上静脉左侧缘纵行切开结肠系膜,解剖肠系膜上静脉,并与之前游离的右Toldt间隙贯通。外侧切开结肠系膜与侧腹膜的附着,完成肠管游离。(4)体外吻合。

9 经肛入路腹腔镜直肠癌根治手术

病人取截石位。肛门铺无菌巾,留置导尿管。(1)充分扩肛后,用Lone Star或圆形拉钩将肛门拉开,经半圆肛窥明视下距肿瘤下缘1cm和2cm分别以带针2-0可吸收线或4号丝线行两圈荷包缝合,如果肿瘤距离肛缘<5cm,也可先沿肿瘤下缘1~2cm用电刀或超声刀全层环形切开肠壁,后再荷包缝合切开的肠管近端,隔离肿瘤后,用络合碘和注射用水进行远端冲洗。(2)然后置入单孔操作平台,建立CO₂压力10~12mmHg(1mmHg=0.133kPa)。镜下先沿隔离线远端环形切开(如果肿瘤距离肛缘<5cm,往往须直视下沿隔离线下缘环形分离足够空间后才置入操作平台)腹腔镜下首先沿直肠后壁进行游离,进入直肠后间隙后,沿无血管平面向近端及两侧拓展间隙,注意保护盆丛神经及避免

损伤骶前静脉丛。(3)然后游离前方,从Denonvillious筋膜前后页之间进行分离,同样向近端和两侧拓展间隙,在游离直肠侧前方时注意避免损伤双侧血管神经束。(4)最后游离直肠两侧与后方及前方汇合,游离两侧时小心避免损伤输尿管。经直肠前方切开直肠膀胱陷凹或直肠子宫陷凹处的腹膜反折,进入腹腔后,病人取头低脚高右侧位,让小肠因重力作用移向头侧。将已游离远端直肠翻转入腹腔内,继续分离左侧腹膜与乙状结肠系膜融合处,然后沿直肠后方紧贴直肠固有筋膜向近端游离,在腰5至骶1水平附近前方可见左右髂总动脉交叉处,继续向近端游离2 cm左右即可看到肠系膜下动脉从腹主动脉发出。镜下结扎切断肠系膜下血管。游离过程中注意避免损伤血管、双侧下腹神经和下腹上神经丛。(5)充分游离乙状结肠系膜,撤离单孔穿刺器,将游离肠管经肛门拖出,从合适位置切断肠管,移除标本,置入吻合器钉砧头,检查近端肠管防止扭转,经会阴置入胶管引流管到骶前。(6)在直肠切开远端以带针2-0可吸收线或4号丝线行荷包全层缝合,将吻合器与钉砧头对合后收紧荷包线进行肠管端端吻合,也可以将近端肠管与直肠远端间断手工缝合完成吻合,最后放置肛管。(6)如果在游离全直肠系膜以后继续向近端游离困难,可采取腹腔镜辅助进行肠系膜下动脉根部淋巴结清扫及血管结扎的联合切除方法。也可一开始就分两组人员采取经肛门经腹同时进行手术的策略。

执笔者:郑民华,马君俊

参加编写及讨论者(按姓氏汉语拼音顺序):冯波,康亮,刘荫华,马君俊,所剑,田利国,王自强,姚宏伟,臧璐,张忠涛,郑民华

参考文献

- [1] Lee SD, Lim SB. D3 lymphadenectomy using a medial to lateral approach for curable right-sided colon cancer [J]. *Int J Colorectal Dis*, 2009, 24(3): 295-300.
- [2] Feng B, Ling TL, Lu AG, et al. Completely medial versus hybrid medial approach for laparoscopic complete mesocolic excision in right hemicolon cancer [J]. *Surg Endosc*, 2014, 28(2): 477-483.
- [3] 郑民华, 马君俊, 臧璐, 等. 头侧中间入路腹腔镜直结肠癌根治手术[J]. *中华胃肠外科杂志*, 2015, 18(8): 835-836.
- [4] 邹瞭南, 熊文俊, 李洪明, 等. 尾侧入路腹腔镜右半结肠癌根治术疗效分析[J]. *中华胃肠外科杂志*, 2015, 18(11): 1124-1127.
- [5] 康亮, 黄美近, 汪建平, 等. 完全经肛腹腔镜下全直肠系膜切除术五例[J]. *中华胃肠外科杂志*, 2014, 2014(8): 825-827.
- [6] Kang L, Chen WH, Luo SL, et al. Transanal total mesorectal excision for rectal cancer: a preliminary report [J]. *Surg Endosc* 2015. Aug 27. [Epub ahead of print].
- [7] Guillou PJ, Quirke P, Thorpe H, et al. Short-term endpoints of conventional versus laparoscopic-assisted surgery in patients with colorectal cancer (MRC CLASICC trial): multicentre, randomised controlled trial [J]. *Lancet*, 2005, 365(9472): 1718-1726.
- [8] Veldkamp R, Kuhry E, Hop WC, et al. Laparoscopic surgery versus open surgery for colon cancer: short-term outcomes of a randomised trial [J]. *Lancet Oncol*, 2005, 6(7): 477-484.
- [9] Jayne DG, Guillou PJ, Thorpe H, et al. Randomized trial of laparoscopic-assisted resection of colorectal carcinoma: 3-year results of the UK MRC CLASICC Trial Group [J]. *J Clin Oncol*, 2007, 25(21): 3061-3068.
- [10] Lacy AM, Delgado S, Castells A, et al. The long-term results of a randomized clinical trial of laparoscopy-assisted versus open surgery for colon cancer [J]. *Ann Surg*, 2008, 248(1): 1-7.
- [11] Colon Cancer Laparoscopic or Open Resection Study Group, Buunen M, Veldkamp R, et al. Survival after laparoscopic surgery versus open surgery for colon cancer: long-term outcome of a randomised clinical trial [J]. *Lancet Oncol*, 2009, 10(1): 44-52.
- [12] Bonjer HJ, Deijen CL, Abis GA, et al. A randomized trial of laparoscopic versus open surgery for rectal cancer [J]. *New Engl J Med*, 2015, 372(14): 1324.
- [13] Fleshman J, Branda M, Sargent DJ, et al. Effect of laparoscopic-assisted resection vs open resection of stage II or III rectal cancer on pathologic outcomes: The ACOSOG Z6051 randomized clinical trial [J]. *JAMA*, 2015, 314(13): 1346-1355.
- [14] Stevenson AR, Solomon MJ, Lumley JW, et al. Effect of Laparoscopic-assisted resection vs open resection on pathological outcomes in rectal cancer: the alacart randomized clinical trial [J]. *JAMA*, 2015, 314(13): 1356-1363.
- [15] 冯波, 陆爱国, 王明亮, 等. 中间入路腹腔镜下行完整结肠系膜切除根治右半结肠癌35例可行性与技术要点分析[J]. *中国实用外科杂志*, 2012, 32(4): 323-326.
- [16] 刘宏斌, 李洪涛, 于建平, 等. 腹腔镜中间入路右半结肠癌根治术[J]. *中华消化外科杂志*, 2015, 14(6): 503-506.
- [17] Liang JT, Lai HS, Huang KC, et al. Comparison of medial-to-lateral versus traditional lateral-to-medial laparoscopic dissection sequences for resection of rectosigmoid cancers: randomized controlled clinical trial [J]. *World J Surg*, 2003, 27(2): 190-196.
- [18] Veldkamp R, Gholghesaei M, Bonjer HJ, et al. Laparoscopic resection of colon Cancer: Consensus of the European Association of Endoscopic Surgery (EAES) [J]. *Surgical Endoscopy*, 2004, 18(8): 1163-1185.
- [19] Takii Y, Shimada Y, Moriya Y, et al. A randomized controlled trial of the conventional technique versus the no-touch isolation technique for primary tumor resection in patients with colorectal cancer: Japan Clinical Oncology Group Study JCOG1006 [J]. *Jpn J Clin Oncol*, 2014, 44(1): 97-100.

(2017-03-01收稿)